Lane Medical Library

Aus der Abteilung für Zahn- und Kieferersatz
(Leiter: Prof. Dr. Falck) des zahnärztlichen
Universitätsinstituts (Vorstand: Prof. Dr. Kranz)

Prothetische Nachbehandlung Kieferverletzter

Inaugural-Dissertation

zur

Erlangung der Doktorwürde in der Zahnheilkunde

verfaßt und einer

Hohen Medizinischen Fakultät

der

Bayrischen Ludwig-Maximilians-Universität

zu München

vorgelegt von

Walter Schlicker

aus Saarbrücken.

Gebr. Hofer A. G., Saarbrücken.

Aus der Abteilung für Zahn- und Kieferersatz
(Leiter: Prof. Dr. Falck) des zahnärztlichen
Universitätsinstituts (Vorstand: Prof. Dr. Kranz)

Prothetische Nachbehandlung Kieferverletzter

Inaugural-Dissertation

zur

Erlangung der Doktorwürde in der Zahnheilkunde

verfaßt und einer

Hohen Medizinischen Fakultät

der

Bayrischen Ludwig-Maximilians-Universität

zu München

vorgelegt von

Walter Schlicker

aus Saarbrücken.

Gebr. Hofer A. G., Saarbrücken.

Gedruckt mit Genehmigung der Medizinischen Fakultät
der Ludwig-Maximilians-Universität zu München

Referent:
Professor Dr. Falck

Es sei mir gestattet, an dieser Stelle Herrn Professor Dr. Falck für die Ueberlassung nachfolgenden Themas verbindlichst zu danken.

Digitized by the Internet Archive
in 2026

https://archive.org/details/IA40153312_0287

Es ist nicht ganz uninteressant, das zahlenmäßige Anwachsen von Kieferverletzungen, besonders in den letzten Jahren, zu beobachten. Wie uns eine Tabelle, die Häufigkeit der Kieferbruchfälle betreffend, die in den letzten Jahren an der prothetischen Abteilung des zahnärztlichen Instituts München zur Behandlung kamen, zeigt (Dr. Reichenbach), waren vor dem Kriege durchschnittlich jährlich fünf Fälle zu versorgen. Während der Kriegsjahre war ein durch Schußverletzungen verursachter Aufstieg bis zu 2100 Fällen zu buchen. Man hätte nun annehmen sollen, daß nach Kriegsende die Zahl wieder auf Vorkriegsniveau sinken würde, doch beweist die Tabelle ein von Jahr zu Jahr stetiges Anwachsen von Kieferverletzungen, so daß, um einige Zahlen zu nennen, 1926: 35, 1927: 55, 1928: 60 und in diesem Jahre „1930" sogar über 100 Fälle als Kieferverletzte im zahnärztlichen Institut München zu verzeichnen sind. Die Ursache hierfür ist zum größten Teil im Anwachsen des Verkehrs zu suchen und in der Zunahme der Sportverletzungen, von denen der größte Teil dem Motorradsport zugeschrieben werden muß. Aufgabe des Prothetikers ist es nun, nach Möglichkeit, nachdem die chirurgische und prothetisch-technische Behandlung abgeschlossen ist, die vor der Verletzung vorhandenen Verhältnisse wiederherzustellen, die zu Verlust gegangenen Kaueinheiten prothetisch so zu ersetzen, daß die kau-funktionellen, kosmetischen und hygienischen Anforderungen erfüllt sind, ohne das noch bestehende Lückengebiß zu schädigen. Eine große Rolle spielen selbstverständlich auch die wirtschaftlichen Momente des Patienten, an denen oft die Anfertigung eines idealen Ersatzes scheitert. Es mögen nun in der Folge einige Fälle zeigen, wie es bei dem heutigen Stand der zahnärztlichen Prothetik möglich ist, selbst unter Berücksichtigung der vorgenannten Schwierigkeiten zweckmäßige Verhältnisse wiederherzustellen.

Fall 1.

Beim ersten Fall handelt es sich um einen 39 Jahre alten Kriegsverletzten, der am 17. Februar 1915 von einem Querschläger am Kinn getroffen wurde. Die Wirkung des Projektils war derartig, daß der knöcherne Alveolarfortsatz zwischen den Eckzähnen total zertrümmert wurde. Es handelte sich um einen während des Krieges so oft in Erscheinung getretenen Fall eines Splitterbruches des Unterkiefers. Bei der ersten Operation wurden die Splitter entfernt

und gleichzeitig eine extraorale Schienung vorgenommen. Bald war jedoch eine Sequestrierung festzustellen, die einen zweiten chirurgischen Eingriff notwendig machte. Eine spätere Untersuchung zeigte, daß trotz des extraoralen Verbandes, der eine Immobilisierung des Kiefers anstrebte, keine Okklusion vorhanden war und sich außerdem immer noch einige große Sequester in dem Bruchspalt befanden, die durch multiple Fistelbildung zeigte, daß keine Heilungstendenz vorhanden war. Es wurde nun eine künstliche Fraktur gesetzt und die richtige Reposition der Fragmente vermittels intraoraler Schienung mit Drahtligatur vorgenommen. Nach abgeschlossener chirurgischer Behandlung und Entfernung der Schiene wurde der Patient einem Zahnarzt überwiesen, da ein schweres Magenleiden die sofortige Anfertigung einer Prothese notwendig machte. Nach Angabe des Patienten stellten sich von dem Augenblick an, da die Prothese eingesetzt wurde, Kau- und Sprachstörungen ein, die das Tragen dieses Ersatzes unmöglich machte. Erst nach viertägiger Bestrahlung war diese Störung wieder behoben. Der Erfolg war jedoch nur von kurzer Dauer. Die mit Bandklammern an die noch stehenden festen ersten Prämolaren fixierte Prothese veranlaßte unter der Wirkung des Kaudrucks derartige Schmerzen an der früheren Bruchstelle, daß der Ersatz kau-funktionell unbrauchbar war. Versuche durch Abtragen des der Schleimhaut zugekehrten Prothesenrandes, um Entlastung des Alveolarfortsatzes zu erreichen, hatten zwar anfänglich Erfolg, führten jedoch infolge der auf die Stütz- und Klammerzähne ausgeübten Hebelwirkung zu einer Lockerung, so daß sie extrahiert werden mußten. Es wurde dann im Laufe der Jahre noch eine ganze Reihe anderer, ähnlich konstruierter Ersatzstücke angefertigt, wobei jedesmal die Befestigung durch Bandklammern an die dem freien Alveolarrand zunächst stehenden Zähne gesucht wurde. Das Spiel wiederholte sich immer in der gleichen Weise. Zunächst Druckschmerzen auf das Narbengewebe, dann Freilegen der schmerzhaften Stelle, dadurch, infolge der jetzt eintretenden Hebelwirkung, die natürlich mit der Ausdehnung der Prothese nach distal zunahm, Lockerung der Klammerzähne, bis auch die beiden vorletzten Molaren, an denen die Prothese verankert war, so stark gelockert waren, daß sie extrahiert werden mußten. Bis heute, also seit 12 Jahren, konnte der Patient nur flüssige Nahrung zu sich nehmen.

Zur Veranschaulichung sollen hier kurz die Verhältnisse im Unterkiefer des Kriegsverletzten geschildert werden, als er zur Behandlung kam. Alle Zähne fehlten, mit Ausnahme des dritten Molaren beiderseits und des linken zweiten Molaren, der so stark gelockert und schmerzhaft war, daß er sofort extrahiert wurde. Der Unterkieferalveolarfortsatz war rechts nur bis zur Gegend des zweiten

Incisivus und links bis zum Eckzahn, vom Weisheitszahn aus gerechnet, vorhanden. Der Zwischenraum in der Gegend vom seitlichen linken Schneidezahn bis zum rechten Eckzahn zeigte eine tiefe narbige Einziehung. Der Kieferknochen in dieser Region war durch die traumatische und infektiöse Schädigung des Periosts nur schwach neu gebildet worden, so daß an eine prothetische Belastung dieses schwachen und äußerst sensiblen Kieferteils nicht zu denken war. Der Oberkiefer war voll bezahnt, so daß der Kaudruck voll und ganz, und nicht wie bei einer Prothese früher im Gegenkiefer nur teilweise zur Geltung kam.

Die Ueberlegung bei Anfertigung des Ersatzes war nur folgende: Die Hauptbelastung mußte den beiden noch funktionstüchtigen, seitlichen Kieferabschnitten überlassen werden, doch nur so lange nicht eine maximale Belastung stattfand, da unter diesen Umständen sich im Laufe der Zeit bestimmt durch allmähliches Absinken der Prothese Druckstellen bemerkbar gemacht hätten. Es mußte also irgend ein Moment gefunden werden, welches bei Maximalbelastung den Kaudruck mitübernahm. Dieses Problem fand seine Lösung in einem auf beiden Seiten aufsitzenden, nach oben sich verjüngendem Goldbügel, der über der vorderen schwachen Kieferpartie unterspülbar war. Befestigt war dieser Bügel an zwei Kronen, die über die noch vorhandenen beiden Weisheitszähne gearbeitet wurden. Um ein Ausreißen der messialen Kronenwand zu verhindern, wurde zwischen Kronen und Bügel je ein 0,2 mm dicker Goldstreifen mit eingelötet. Bevor nun die eigentliche Prothese auf diesen Bügel gearbeitet wurde, war dieser mit einer 4 mm starken Zinnfolie überdeckt worden, so daß später nach Entfernen der Folie zwischen Bügel und Prothese ein 4 mm breiter Raum entstand, während sie zu beiden Seiten des Bügels dem früher unverletzten, tragfähigen Kiefer unmittelbar aufsaß. Der Zweck, der dabei verfolgt wurde, war erstens insofern zu vermeiden, als durch eine Ueberlastung des Bügels die beiden Weisheitszähne gelockert wurden, und zweitens, daß der Kaudruck sich sowohl auf den Kiefer, wie bei voller Belastung auch auf den Bügel verteilte. Es wurde dabei erreicht, daß bei normalem Kaudruck die beiden erhaltenen Kieferpartien den Kaudruck übernahmen, und erst sekundär, d. h. bei einem Kaudruck, der die Schleimhaut über 4 mm zusammendrückte, der Bügel mitbelastet wurde. Somit konnten in keinem Falle sowohl Kiefer, wie auch Bügel überlastet werden, da in dem Augenblick, wo der Kiefer sehr stark in Anspruch genommen wurde, der Bügel seinerseits die Funktion mitübernahm. Bild 1 und 2 veranschaulichen die Verhältnisse. Von besonderer Bedeutung ist hier die Wahl des Materials für den Bügel. Der Bügel darf natürlich gewisse Dimensionen nicht überschreiten. Es wurde ein

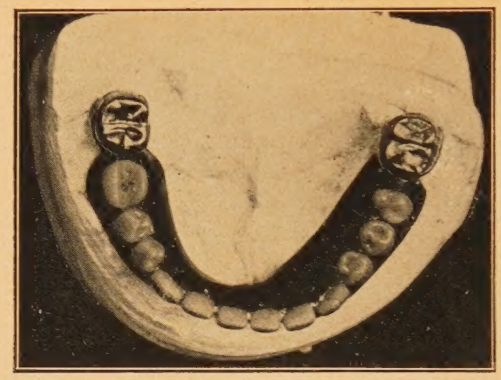

Bild 1

stumpfkonisches Profil gewählt, wobei die Basis und Höhe je 4 mm im Durchschnitt aufwiesen. Infolge der großen Auslage (etwa 7,5 cm) kam nur ein Edelmetall in Frage, das praktisch selbst bei maximalem Kaudruck eine so große Biegefestigkeit hatte, daß weder ein Druck auf das Narbengewebe, noch eine Hebelwirkung auf die Zähne ausgeübt werden konnte. In der Edelmetallegierung „Orthallor" der Deutschen Gold- und Silberscheideanstalt, einer vergütbaren Legierung von der Zusammensetzung 0,05 % Ir, 7,95 % Pt, 67 % Au, 13 % Ag und 12 % Cu war dieses Material gegeben. Daß die Ueberlegungen, die zur Konstruktion der Prothese führten, richtig waren, bewies ein Anerkennungsschreiben des Patienten, das er unaufgefordert ein Jahr später zusandte.

Fall 2.

In diesem Falle handelt es sich um eine heute fast nur noch auf dem Lande zu beobachtende Verletzung durch Hufschlag. Der Unfall ereignete sich wie folgt:

Beim Abwehren von Stechfliegen, die ein Pferd stark belästigten, wurde der Patient, als das Tier mit den Hinterhufen ausschlug, so unglücklich im Gesicht getroffen, daß die Partie des Oberkiefers vom 3]—[1 palatinal gedrückt und der 1 sogar in die Mundhöhle geschleudert wurde. Im ersten Schreck hatte der Patient den Zahn aspiriert, doch wurde er bei einem Hustenanfall wieder in die

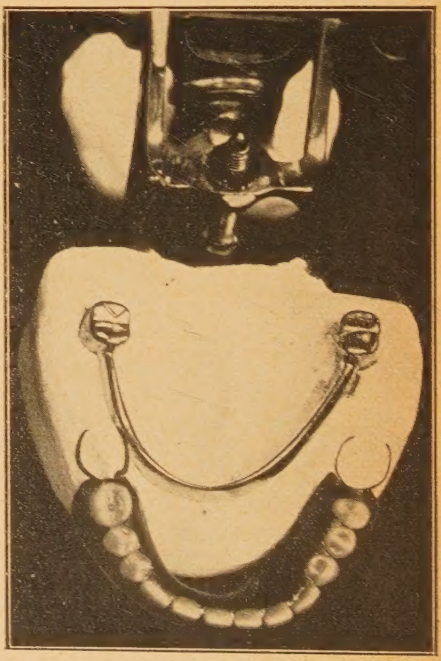

Bild 2

Mundhöhle befördert. Es handelte sich, wie die Röntgenaufnahme zeigte, um einen ausgedehnten Splitterbruch. Nach einer erfolglosen Behandlung vermittels eines ortodontischen Stützapparates zur Befestigung der stark gelockerten Zähne entschloß man sich zur Resektion der Kieferpartie, wobei 32T1 mit entfernt wurden. Nach Abheilung wurde der Patient zwecks Anfertigung einer Prothese der „Technischen Abteilung des Zahnärztlichen Instituts" überwiesen.

Bild 3

Dieser Fall gleich insofern dem vorher geschilderten, als es sich auch hier, wie Bild 3 zeigt, um verhältnismäßig große Substanzverluste handelt. Wie vorher mußte in erster Linie daran gedacht werden, eine Abstürzung für das auf Druck sehr empfindliche Gewebe zu finden. Eine Brückenarbeit, d. h. ein physiologischer, auf den noch vorhandenen Zähnen festsitzender nicht herausnehmbarer Ersatz, war aus hygienischen Gründen kontraindiziert. Eine im Frontzahnbereich schwebende Brücke war kosmetisch unmöglich, während eine fest aufliegende Brücke zur Ansammlung von Speiseresten Gelegenheit gegeben hätte, deren Zersetzungsprodukte die Ursache für andauernde Entzündungen des sich darunter befindenden Zahnfleisches gewesen wäre. Es mußte also ein herausnehmbarer Ersatz geschaffen werden, der eine gründliche Reinigung gestattete

und der gleichzeitig so gearbeitet war, daß er keinen Druck auf die Schleimhaut ausübte. Mit anderen Worten war die Anfertigung einer gestützten Prothese der einzig gangbare Weg, die zu Verlust gegangenen Kaueinheiten unter Berücksichtigung der kosmetischen, hygienischen und kaufunktionellen Momente zu ersetzen. Da der jugendliche Patient noch über eine große Anzahl Zähne verfügte, war die Arbeit sehr erleichtert. Die Hauptbelastung wurde den beiden kräftig entwickelten Prämolaren [4 und 5] zugedacht. An diesen beiden überkronten Zähnen wurde die Prothese in Form von Uebergreifklammern verankert. Diese Klammern sind so gearbeitet, daß sie außer den beiden, den Zahn umfassenden federnden Spangen, eine Auflage in der aus dem Kronendeckel herausgearbeiteten sagittalen Fissur aufliegen. (Bild 4.) Dadurch wurde erstens ein Abheben, zweitens ein Kippen und drittens ein Absinken der Prothese gingivalwärts, wodurch dekubitale Reizungen entstanden wären, vermieden. Auch war auf das kosmetische Moment Wert gelegt. (Bild 5.)

Bild 4

Fall 3.

Daß nicht immer der teuerste Ersatz der zweckmäßigste ist, zeigt folgender Fall:

Es handelt sich hier um einen Kutscher, der in der Ausübung seines Berufes eine schwere Verletzung erlitt. Aus irgend einem Grunde scheuten die Pferde und gingen mit dem Wagen durch. Der Patient, der die Pferde zum Stehen bringen wollte, wurde vom Wagen geschleudert und fiel mit dem Gesicht

Bild 5

so unglücklich auf einen Stein, daß ihm die Zähne vom 1] bis [3 eingeschlagen und das Jochbein eingedrückt wurde. Außerdem war der Unterkiefer nach rechts abgesunken, was eine Fraktur vermuten ließ. Später gemachte Röntgenaufnahmen erhärteten die Vermutung. Der Patient wurde in ein Krankenhaus überwiesen, wo die Splitter im Oberkiefer entfernt wurden. Nach Entlassung waren die Brüche des Oberkiefers, wie des Jochbeins, abgeheilt. Leider hatte man dem Bruch des Unterkiefers gar keine Beachtung geschenkt und daher auch keine Schienung veranlaßt. Als der Patient zur Behandlung erschien, war daher die Verschiebung des Unterkiefers so stark, daß eine totale Disfunktion der Kiefer bestand (Bild 6 und 8). Trotzdem wurde von seiten der Versicherung die Anfertigung einer Brücke angestrebt, die, solange keine Okklusion vorhanden war, zwecklos gewesen wäre. Diese konnte jedoch nur entweder durch eine künstliche Fraktur und Reposition der Fragmente, oder eine ortodontische Korrektion erreicht werden. Zur Schonung des Patienten entschloß man sich, den letzteren Weg zu versuchen, doch mit dem Gedanken, daß wahrscheinlich eine spätere künstliche Fraktur nicht zu umgehen sei. Nach Abschleifen der störenden Höcker und Extraktion des linken zweiten Prämolaren, der pervers, d. h. nach lingualwärts durchgebrochen war und deshalb, um Platz zu gewinnen, geopfert werden mußte, zeigte sich aber bald, wie Bild 7 beweist, welch überraschende Wirkung durch einen richtig angelegten Korrektionsapparat zu erzielen ist. In relativ kurzer Zeit war es gelungen, alle Zähne mit Ausnahme des [4, der später bei Anfertigung der Prothese seine besondere Berücksichtigung fand, in Okklusion zu bringen und dadurch eine künstliche Fraktur zu vermeiden. Selbst jetzt wurde von

Bild 6

Bild 7

Bild 8

Bild 9

dem erwünschten Brückenersatz abgesehen, und zwar aus folgenden Gründen: Hätte man sich für eine Brücke entschließen wollen, so wären für das drei Zähne umfassende Zwischenglied eine große Anzahl Pfeiler notwendig gewesen, in diesem Falle also auf der rechten Seite zumindest 321, die entweder hätten dekapitiert oder überkront werden müssen. Außerdem wäre bei dem starken Ueberbiß (Bild 8) eine baldige Lockerung der Frontzähne zu erwarten gewesen, weil bei Ueberwindung des Schneidezahnüberbisses starke horizontale — also schädigende — Kaudruckkräfte die Front getroffen hätten. Ganz abgesehen von diesen beiden Momenten konnte, wie im vorher beschriebenen Fall, aus hygienischen Gründen der Substanzverlust nur durch eine, einer dauernden gründlichen Reinigung zugänglichen, herausnehmbaren Prothese ersetzt werden.

Bild 10

Bild 11

Der einzig zweckmäßige Ersatz war wiederum die gestützte Prothese, und zwar wurde dabei der nicht in Okklusion gekommene [4 diesmal als Stütze verwendet, und gleichzeitig, wie Bild 9 zeigt, durch eine aufgebaute Krone wieder funktionstüchtig gemacht.

Fall 4.

Der jetzt zu beschreibende Fall zeigt im Gegenteil zu den vorhergegangenen, eine Verletzung, bei der die zu Verlust gegangenen Kaueinheiten unbedingt durch eine festsitzende Brücke ersetzt werden mußten.

Der Patient, ein Bauarbeiter, erlitt auf seiner Arbeitsstelle einen Unfall. Durch einen

Fehltritt stürzte er aus einer Höhe von drei Metern senkrecht ab, wobei er mit dem Kopf voran auf die rechte Körperseite auffiel. Der Patient war sofort bewußtlos, jedoch nur für kurze Zeit. Es erfolgte sofortige Einlieferung in seine Wohnung. Der herbeigerufene Hausarzt stellte Gehirnerschütterung und Kieferbruch fest. Außer den Weichteilverletzungen im Gebiet des rechten Jochbogens, Bluterguß in die Orbita, innere Verletzungen, Quetschungen des Brustkorbs und Bruch des rechten Handgelenks. Er versuchte den Unterkiefer durch Druck von außen wieder in die richtige Stellung zu bringen, was nur zum geringen Teil gelang. Die Behandlung war ferner medikamentöser Art.

Als der Patient zur Behandlung erschien, klagte er noch über Gefühllosigkeit der Zähne und Weichteile im rechten Oberkiefer, was als eine Verletzung des Nervus infraorbitalis V_2 anzusprechen war. Der Biß war stark gesperrt und der Unterkiefer distal und nach links verlagert. Der Befund ließ auf eine Kondylusfraktur rechts schließen, doch zeigten extraorale Röntgenaufnahmen, daß es sich um keine Fraktur handelte, sondern eine Gelenkkapselverletzung anzunehmen war. Die Reposition des Unterkiefers war durch den eingedrückten Jochbogen erschwert. Die Behandlung strebte an, die Kiefer weitmöglichst zu nähern und ruhig zu stellen. Mit Hilfe von intraoralen Schienen im Ober- und Unterkiefer, die durch Gummizüge labil verankert wurden, gelang die Reposition innerhalb kurzer Zeit. Ruhigstellung der Kiefer für etwa 14 Tage ermöglichte richtige Okklusion. Nach Abschluß der Behandlung waren nun im Oberkiefer 6, 5, 4| zu ersetzen. In diesem Fall entschloß man sich für einen festsitzenden Brückenersatz, und zwar aus folgenden Gründen: Die Verletzung oder Verschiebung des Gelenks hatte dazu geführt, daß der Patient noch während der Behandlung das Bestreben hatte, den Unterkiefer nach vorn zu drücken. Diese durch den Unfall bedingte Tendenz des Verschiebens konnte leicht zu einer habituellen führen. Es mußte also ein Ersatz geschaffen werden, der den Patienten noch nach Abnahme der Kieferschiene zwang, die vor dem Unfall bestandene Artikulation zwangsläufig beizubehalten. Bei jeder mit Klammer verankerten Prothese wäre es, da die künstlichen Zähne so geschliffen werden mußten, daß sie zu den Höckern der unteren eigenen Zähne eine nach distal verlaufende schiefe Ebene bildeten, durch die Gewalt des nach rückwärts gezwungenen Unterkiefers entweder zur Luxation der umklammerten Zähne, oder zum Bruch bzw. Absinken der Prothese gekommen. Der einzige Ersatz, der stark und fest genug war, hier gleichzeitig Regulierung und Funktion zu übernehmen, war ein massiv gearbeiteter Brückenersatz, wie ihn Bild 10 zeigt. Selbstverständlich mußten aus hygienischen Gründen zwischen den

einzelnen Brückengliedern Aussparungen frei bleiben, um eine Ansammlung von Speiseresten zu verhindern und die in einem Punkte dem Zahnfleisch aufsitzenden Zwischenglieder der Reinigung zugänglich zu machen. (Bild 11.)

Fall 5.

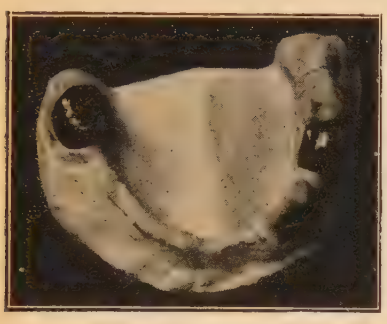

Bild 12

Anschließend eine Verletzung mit nachfolgendem Ersatz für Ober- und Unterkiefer.

Beim Umkehren auf einem Hofe kippte der von dem Kutscher S. gelenkte Milchwagen um, wobei dieser von seinem Führersitz herabfiel und zwischen Pferd und Wagen zu liegen kam. Durch das Geräusch der von dem Wagen fallenden Kannen erschreckt, schlug das Pferd mit den Hinterhufen mehrere Male aus und traf den am Boden liegenden Kutscher. Besinnungslos wurde dieser nach der „Chirurgischen Universitätsklinik" gebracht. Eine dort stattgehabte Untersuchung ergab Gehirnerschütterung, Splitterbruch des Ober- und Unterkiefers und vier Rippenbrüche mit inneren Verletzungen. Bei der Einlieferung wurde festgestellt, daß der Verletzte zwar wieder ansprechbar, aber noch nicht über Ort und Zeit orientiert war. Ueber die Mitte des Kinns verlief eine, die Weichteile vollkommen durchtrennende Wunde, die stark blutete. Der Unterkiefer war distal vom 1|, sowie zwischen |23 gebrochen. Das Fragment mit den Zähnen war in die Höhe und nach innen verschoben. Der Unterkiefer war an der Bruchstelle von Schleimhaut und Periost entblößt, so daß der Knochen freilag. Im Oberkiefer fehlten die rechten Schneidezähne mit Ausnahme der Weisheitszähne, auch die Molaren. Es wurde sofort die Versorgung der Wunde vorgenommen. Das luxierte Stück aus dem Unterkiefer wurde richtiggestellt und durch Drahtligatur fixiert; die Wunde am Kinn gereinigt und vernäht. Trotz Schienung heilte das Bruchstück nicht im Unterkiefer ein, sondern mußte entfernt werden. Im Zusammenhang mit der

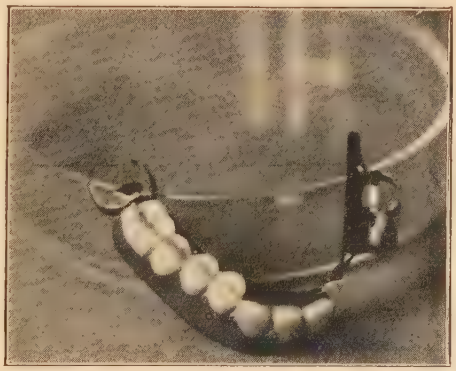

Bild 13

Kieferverletzung bildete sich dort ein großer Abszeß, der eröffnet werden mußte, und aus dem sich im Laufe der Zeit einige größere Sequester vom Unterkiefer abstießen. Außer den mit dem Fragment wegfallenden Zähnen mußte auch der rechte Eckzahn entfernt werden. Während der nun folgenden ambulanten Behandlung kam die Fistel, die noch an der Stelle des früheren Abszesses in der rechten Unterkiefergegend bestanden hatte, zur Abheilung. Nachdem die Bruchstelle selbst reizlos geworden war, wurde für Ober- und Unterkiefer je eine Prothese angefertigt. Da der Patient noch immer an den Folgen des Unfalls litt, wurden ihm unter Hinweis auf Besserung vom Arzt 75 % Rente zuerkannt, die, da er immer noch flüssige Nahrung zu sich nehmen mußte, später auf 85 % erhöht wurde. Offenbar durch nachträgliche Veränderungen des Unterkiefers waren die Prothesen für den Kauakt untauglich geworden. Das „Zahnärztliche Institut" stellte nun seinerseits in einem Gutachten fest, daß die Prothesen nicht mehr paßten, daß sich im rechten Oberkiefer Wurzelreste befanden, der 4] eine Granulombildung zeigte, der 5] entzündliche Veränderungen der Wurzelhaut und Einschmelzungen an der Wurzelspitze aufwies und schließlich, daß der 1 nur noch mit seinem unteren Viertel in der stark atropnierten Alveole verankert war. Es wurde Entfernung des Schneidezahnes und der beiden Prämolaren im Unterkiefer, der Wurzelreste im Oberkiefer, sowie Ausräumung der entzündlichen Knochenveränderungen und nach Abheilung Anfertigung eines neuen Ersatzes vorgeschlagen. Nachdem die Kosten für die Behandlung von der Unfallversicherung übernommen, die chirurgischen Eingriffe durchgeführt und die Abheilung erreicht war, konnte mit der Anfertigung des Ersatzes begonnen werden.

Bild 14

Bild 15

Bei den wenigen noch vorhandenen Zähnen war von vornherein die Anfertigung eines festsitzenden Brückenersatzes ausgeschlossen. Außerdem mußte wegen der durch die dauernden entzündlichen Prozesse sehr empfindlich gewordenen Schleimhäute ein Material bei der Anfertigung der Prothese gewählt werden, welches frei von jeder Rauhigkeit eine Reizung von vornherein ausschaltete. Dank des von Krupp hergestellten „V2A"-Stahles ist es heute tatsächlich möglich, diesen Anforderungen gerecht zu werden. Dieses Material wurde dann auch als Basis für die beiden Prothesen gewählt. Im Unterkiefer dienten 8] und [5, die überkront wurden, als Stützpfeiler. Die Verankerung bewerkstelligten am 8] eine Auflageklammer und am [5 eine Uebergreifklammer, wie sie vorher schon geschildert worden ist. (Bild 12, 13, 14.) Für den Oberkiefer wurde ein Ersatz in Form einer skelettierten Prothese geschaffen. Dieselbe war durch je eine Auflageklammer an 7] und [7 verankert. (Bild 15.) Die beiden Prothesen zeichneten sich besonders durch festen Sitz und Funktionstüchtigkeit aus. Der Patient gab bei einer Nachuntersuchung an, daß er nun selbst die härtesten Speisen kauen könne, und dabei das Gefühl habe, auf seinen eigenen Zähnen zu kauen. Besonders sei durch die Aussparung in der oberen Prothese der Geschmack in keiner Weise gestört. Bereitwillig unterschrieb er eine Aufforderung von seiten seiner Kasse, wodurch ihm seine ganz erhebliche Rente gestrichen wurde, mit der Bemerkung, daß es ihm lieber sei, wieder wie vorher arbeiten zu können.

Fall 6.

Als Gegensatz zum vorhergehenden Fall und als Kuriosum zum Schluß noch ein typisches Beispiel eines Rentenjägers, eines jener Menschen, die während ihrer Krankheit die Wohltat einer Rente gekostet haben, und nun versuchen, möglichst lange auf Kosten der Versicherungsgesellschaft zu leben. Es ist selbstverständlich, daß eine Zufriedenstellung dieser Patienten, die einer Heilung mit allen Mitteln entgegenarbeiten, eine sehr schwierige ist, ja in manchen Fällen unmöglich gemacht wird.

Dieser Patient erlitt durch einen Betriebsunfall einen rechtsseitigen Unterkieferbruch in der Gegend des [7. Erst nach sieben Wochen erschien er, da die rechte Gesichtsseite geschwollen war und die Wunde stark eiterte, zur Behandlung. Es wurde eine Schienung vorgenommen, die durch das Alter des Bruches schon von vornherein nicht viel Erfolg versprach. Dazu kam, daß sich der Patient äußerst widerspenstig benahm. Sechsmal wurden neue Schienen angefertigt, die der Patient (er bezog 60 70 % Rente) dauernd selbst entfernte, da sie ihn angeblich beim „Gähnen!" behinderten. Er wurde nun einem anderen Assistenten überwiesen,

der, um das dauernde Herausnehmen der Schienen zu verhindern, noch fester verankerte Schienen anfertigte, wobei jeder einzelne Zahn durch Umbänderung zur Fixierung herangezogen wurde. Die Zahnverhältnisse waren $\frac{4321 \mid 12345}{854321 \mid 123456}$ Wie es unter diesen Umständen nicht anders zu erwarten war, entfernte er auch diese Schiene, so daß sie im Laufe eines Jahres viermal angefertigt werden mußte. Welche Gewalt dazu notwendig war, die durch Ligaturen festverankerten Schienen zu entfernen, beweist der Umstand, daß inzwischen 45] und [56 aus ihrem Alveolarfortsatz herausgehoben waren. Der Zahnbestand war nun folgender:

$$\frac{4321 \mid 12345}{8\ 321 \mid 1234}$$

Bild 16

Wie vorauszusehen war, hatte inzwischen, statt einer knöchernen Verwachsung der beiden Fragmente, die Bildung einer Pseudarthrose stattgefunden. Der Patient wurde erneut zur „Chirurgischen Klinik" überwiesen, damit durch eine Operation die bindegewebige Vereinigung gelöst wurde und durch Auffrischung der beiden Frakturenden, verbunden mit erneuter Schienung, eine knöcherne Verheilung erzielt werden sollte. Zur Deckung des entstandenen Substanzverlustes wurde die Tranzplantation eines Tibiaspanes vorgenommen und die beiden Frakturenden mit einer Knochennaht fixiert. Verschiedene Nachuntersuchungen ergaben die Aussicht auf einen guten Heilverlauf. Schon nach fünf Wochen konnte der Patient nach Hause entlassen werden, da das Tranzplantat eingeheilt und die knöcherne Verbindung der beiden Bruchenden sichergestellt war. Zwei Monate später erschien er wieder. Abermals hatte er die Schiene entfernt, und zwar diesmal mit solcher Gewalt, daß 321][12 mit extrahiert waren. Er hatte also nicht nur wieder die Schiene entfernt, sondern, da sie wegen der festen Verankerung nicht mehr so leicht zu entfernen war wie früher, sich selbst verstümmelt, indem er angeblich mit einer Beißzange Schiene und Zähne zugleich herausgezogen hatte. Im Unterkiefer

Bild 17

waren jetzt also von 12 Zähnen nur noch 8] und [34 vorhanden. (Bild 16.) Um endlich zum Abschluß der Behandlung zu kommen, wurde mit der Anfertigung eines Ersatzes begonnen. Trotz erheblicher Mehrkosten genehmigte die Versicherung die Anfertigung einer Wiplaplatte, d. h. einer Platte aus Kruppschem „V_2A-Stahl". [4 wurde überkront und zur Aufnahme einer Uebergreifklammer repariert. Auf der rechten Seite war die Verankerung durch eine Auflageklammer am 8 geschehen. (Bild 16 und 17.) Als die Prothese eingesetzt wurde, zeigte sich, daß Sitz und Artikulation einwandfrei waren. Man hätte denken können, daß die Behandlung nun endlich zum Abschluß gekommen wäre, doch war der Patient auch jetzt noch der Situation gewachsen. Nur für einige Augenblicke hatte man ihn sich selbst überlassen, welche Zeit er benutzte, die zur Fixierung unbedingt notwendige Klammer um den 8] abzubrechen. In einigen Stunden war auch dieser Schaden wieder repariert, und der Patient verließ unter allgemeinem Aufatmen das Institut. Man stelle sich nun das Erstaunen vor, als er knapp zwei Wochen später die telephonische Mitteilung machte, er habe sich den Zahn, an dem die Prothese verankert war, inzwischen extrahieren lassen, da er schmerzhaft gewesen wäre.

Dieser Fall zeigt als drastisches Beispiel, mit welchen Schwierigkeiten manchmal sowohl Arzt, als auch Versicherung zu kämpfen haben. Ganz abgesehen davon, daß selbst die einwandfreieste Prothese eben nur ein Ersatz ist, welcher die Natur wohl nie voll und ganz ersetzen kann, ist es dem Arzt in derartigen Fällen unmöglich, den Patienten zufriedenzustellen, da es gar nicht in dessen Interesse liegt, geheilt entlassen zu werden, sondern er sogar bewußt den Anordnungen des Arztes entgegenarbeitet. Auf anderer Seite ist die Versicherung verpflichtet, solange eine Rente zu zahlen, bis der Patient nach Heilung seinen Beruf wieder ausüben kann. Man kann sich vielleicht ungefähr vorstellen, welche Gelder allein in diesem Fall ausgeworfen werden mußten, da dem Patienten, der von auswärts war, außer seiner Rente und den Zahlungen an die Kliniken jede Fahrt vergütet werden mußte. Außerdem bezog er noch Tagegelder, wenn es notwendig war, ihn während der ambulanten Behandlung für einige Tage zur Verfügung zu haben. Nicht mit eingerechnet sind hier die zwei Operationen, neun Kieferschienen und doppelter Ersatz.

Lebenslauf.

Am 7. Juli 1900 bin ich als Sohn des Oberpostsekretärs Andreas Schlicker zu Saarbrücken geboren. Nach bestandenem Einjährigen-Examen im Jahre 1915 war ich bis zu meiner Einberufung zum Militär als Beamtenstellvertreter beim Postamt 3 Saarbrücken tätig. Nach Kriegsende wählte ich den Beruf eines Zahntechnikers und war nach vorangegangener dreijähriger Lehrzeit an der Zahnklinik der „Allgemeinen Ortskrankenkasse der Stadt Saarbrücken" als erster Techniker bis zum Herbst 1927 beschäftigt. Während der beiden letzten Jahre dieser Tätigkeit bereitete ich mich gemeinsam mit meinem Bruder auf die Reifeprüfung vor, die ich im Herbst 1927 als Externer an der Oberrealschule zu Saarbrücken ablegte. Seit dieser Zeit widmete ich mich dem Studium der Zahnheilkunde und bestand nach vorhergegangenem Vorexamen im Sommer 1929 am 19. Mai 1931 das Staatsexamen mit dem Prädikat „Sehr gut". Zum Abschluß meines Studiums habe ich am 28. Juli 1931 mit Erfolg promoviert.